

【短 報】 野生動物

北海道産ニホンジカの腱部腫瘍から検出された
線虫類の分類学に関する予備検討

垣内 京香 石黒 佑紀 齋藤 萌 松田 一哉 浅川 満彦*

酪農学園大学獣医学群獣医保健看護学類 (〒069-8501 江別市文京台緑町582)

要 約

2016年11月、北海道宗谷管内で狩猟されたニホンジカ *Cervus nippon* の四肢全ての腱部表面に腫瘍が認められ、同部から線虫断片が得られた。形態的にはオンコセルカ亜科 *Onchocerca* 属線虫 (糸状虫類) であった。九州産ニホンジカの皮下織からこの属の線虫の報告はあるが、北海道では初めての報告である。シカ肉利用という観点からは食品衛生上問題はないが、中国・九州地方ではヒトや家畜の腫瘍病変からこの *Onchocerca* 属線虫が見つかった例が報告されているので、個体群が増加してきたニホンジカが *Onchocerca* 属線虫類の保持者・感染源になりうるという意味で警戒が必要である。

キーワード：ニホンジカ、*Onchocerca* 属、腱部腫瘍病変、北海道

-----北獣会誌 61, 216~218 (2017)

九州産ニホンジカ *Cervus nippon* から *Onchocerca* 属線虫 2種が検出されたことは報告されているが^[1-3]、北海道では報告されていない。ニホンジカを含む野生哺乳類に寄生するこの属の線虫類がヒトや家畜の皮膚腫瘍中などから見つかっており^[1,2]、公衆衛生および動物衛生上注目される線虫類である。今回、北海道内のニホンジカ (エゾシカ) からこの属の線虫類が見出されたので報告する。

材料および方法

2016年11月、北海道宗谷管内で狩猟されたニホンジカ *Cervus nippon* 雌 (体重81 kg) の全ての四肢腱部表面にやや石灰化を伴う鶏卵大の腫瘍が認められたことから (図1A)、同部組織の一部を10%ホルマリン液で固定し、常法に準じてパラフィン包埋後、薄切してHE染色を施し、病理組織学的に検索した。その結果、病変部中央に線虫の横断面が認められた (図1B)。そこで、残余しているホルマリン固定組織標本を水道水で満たしたシャーレ内に置き、実体顕微鏡下で剣尖ピンセットを用いて線虫採集を試みた (図1C)。

その結果、2個体分の頭部 (本稿ではサンプル1とサンプル2と称する) を含む体部断片が数サンプル得られたが、尾部は得られなかった。これら全ての線虫の断片をラクトフェノール液で透徹して、光学顕微鏡下で形態観察した。顕微鏡描画装置 (BH-2: オリンパス、東京) により描画し、エリアカーブメータ (X-Plan 380d III: 牛方商会、横浜) を用いて測定した。証拠標本は WAMC に登録保存された (標本番号16320) (図1)。

結果および考察

サンプル1および2、いずれも陰門が認められたので (図2矢印および図3A)、雌であることが判明した。サンプル1では陰門付近の子宮内には幼虫を含んだ明らかに成熟した虫体であったが、サンプル2の子宮内にはそのような幼虫は認められなかった。食道長約3mm (ただし、サンプル1の食道は観察が難しく、比較的明瞭であったサンプル2を観察して測定した; 図3A)、その基部は特殊な構造を欠き、頭端から200 μm から300 μm の位置に神経環、330 μm の位置に排泄孔、820 μm から1000 μm の位置に陰門がそれぞれ認められた (図2

*連絡先著者：浅川 満彦 酪農学園大学獣医学群獣医保健看護学類
〒069-8501 江別市文京台緑町582番地
TEL 011-388-4758 FAX 011-387-5890 askam@rakuno.ac.jp

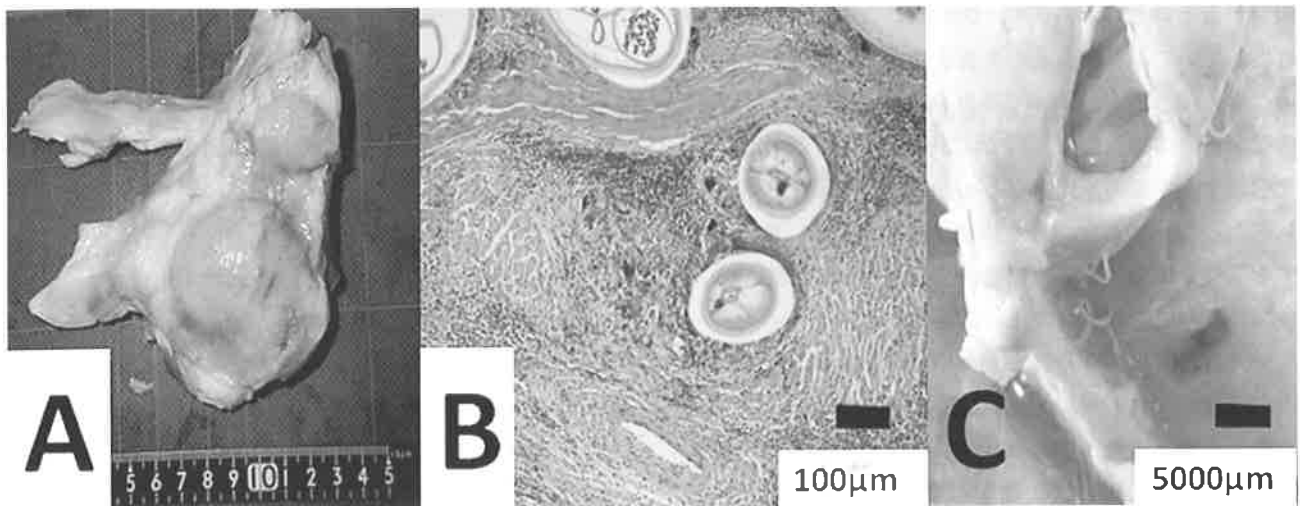


図1. 北海道宗谷管内で狩猟されたニホンジカの四肢腓部表面に認められた腫瘍。
 (A) 肉眼病変、(B) 線虫断面が認められた組織病変、(C) 固定標本中からの線虫採材の様子 (糸状のものが線虫)。




図2. 北海道宗谷管内で狩猟されたニホンジカの四肢腓部表面腫瘍内から得られた線虫 *Onchocerca* sp. の雌虫体 (サンプル1)。

A: 虫体前部右側面 (矢印は陰門を示す)、B: 頭部の前面、
 C: 頭部の側面、D: 虫体中央部クチクラ表面の隆起脈。

A、図3AとB)。頭端は円形で口の周囲には微細な乳頭が配されたが、口腔は認められなかった (図2BとC、図3CとD)。陰門部での体幅170µm、それより後部の体中央部と目される断片サンプルでは内部に体長150µmの幼虫を含んだ子宮を認め (図3E)、そのクチクラ表面には隆起脈が観察された (図2D)。

以上の形態はオンコセルカ亜科 *Onchocerca* 属線虫 (糸状虫類) であった。既に九州産ニホンジカの腓部からは *O. skrjabini* と *O. eberhardi* の2種が報告されている [2,3]。

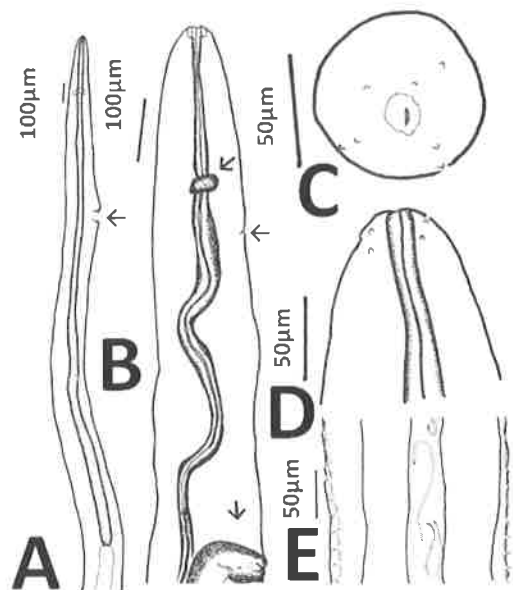


図3. 北海道宗谷管内で狩猟されたニホンジカの四肢腓部表面腫瘍内から得られた線虫 *Onchocerca* sp. の雌虫体。

A: 虫体前部の食道 (サンプル2、矢印は陰門; この図以外は全てサンプル1を基に描画)、B: 頭部における主要構造の位置 (矢印の上から神経環、排泄孔および陰門部)、C: 頭部の前面、D: 頭部の側面、E: 虫体中央部クチクラの隆起脈と幼虫を含む子宮。

特に、前種には雌成虫のクチクラ表面には明瞭な隆起脈を有することから [1]、今回のサンプルと一致するが、雄標本を得ることにより交接刺や尾部乳頭などの生殖器を確認した上で確実な同定をしたい。いずれにしても本報告は北海道産ニホンジカにおける *Onchocerca* 属線虫類寄生の初めての記録である。

Onchocerca 属線虫は中間宿主であるブユ類を経て感

染をするという点から^[1,2]、シカ肉にこの属の線虫類が寄生していても、少なくとも寄生虫の生活環上は問題ないと考える。ヒトが誤って線虫を摂食した場合に、虫体内部から化学物質が胃腸内で流出し、これが消化器症状を惹起する中毒の原因となるのかどうかに関する報告は見あたらない。また、寄生部位が臍部なので、生で摂食する部位ではないので、総合的に判断すれば公衆衛生上、今回のこの属の線虫類寄生は問題ないと考えた。

一方、1987年から今日まで、中国・九州地方ではヒトの皮膚腫瘍中に *Onchocerca* 属線虫が見つかった事案が10例知られ、また、家畜への病害も知られる^[2]。したがって、今後は、個体群が増加してきたニホンジカが *Onchocerca* 属線虫類の保持者・感染源になりうるという意味で警戒が必要である。

謝 辞

本報告は酪農学園大学大学院に助成された文部科学省私立大学戦略的研究基盤形成支援事業の一環でなされた。

引用文献

- [1] 高岡宏行：我が国における動物寄生性オンコセルカとその媒介昆虫、衛生動物、50、1-8 (1999)
- [2] 高岡宏行：本邦における人獣共通オンコセルカ症、その起因種と媒介ブユ種、衛生動物、66、23-30 (2015)
- [3] Uni S, Bain O, Agatsuma T, Harada M, Torii H, Fukuda M, Takaoka H.: *Onchocerca eberhardi* n. sp. (Nematoda: Filarioidea) from sika deer in Japan; relationships between species parasitic in cervids and bovids in the Holarctic region, Parasite, 14,199-211 (2007)